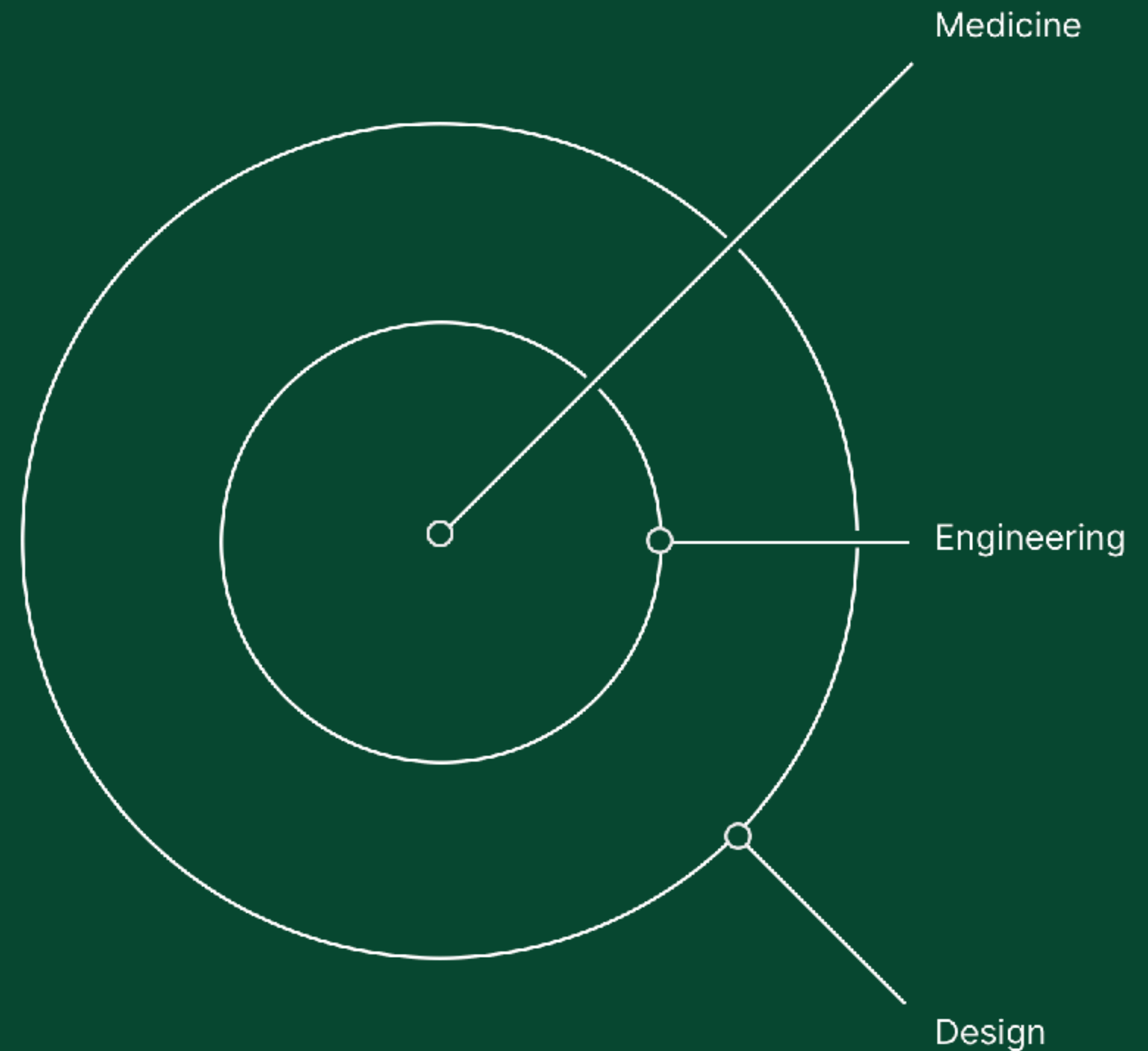


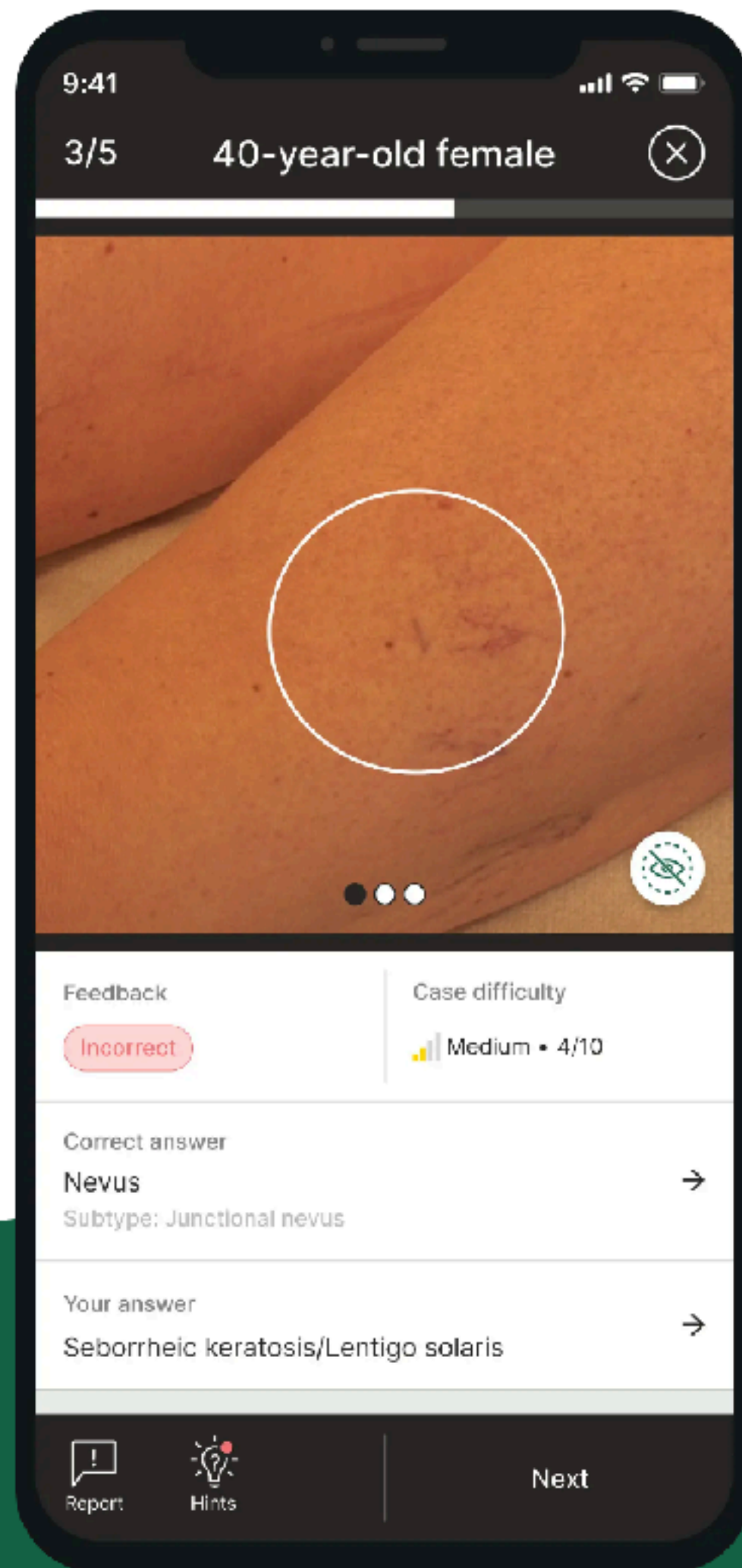
Dermloop

Læring, tele og feedback indenfor hud

Niels Kvorning Ternov
MD, PhD, Projektleder AISC, Post doc.,
Plastikkirurgisk afdeling, Herlev og Gentofte
Universitets Hospital,
CEO Melatech ApS




Træning

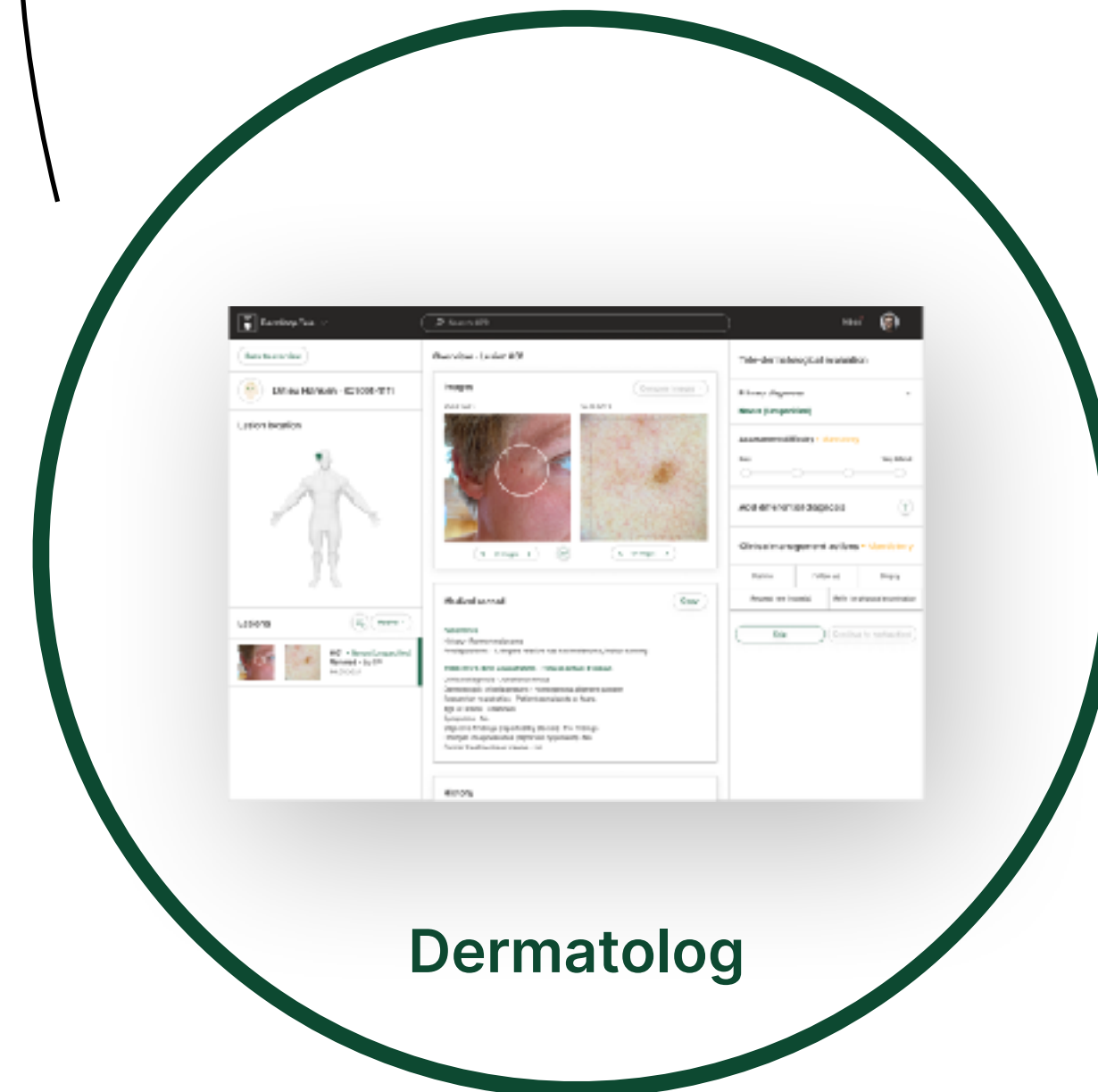

Klinisk Feedback

Diagnose + Feedback



Billeder + Anamnese

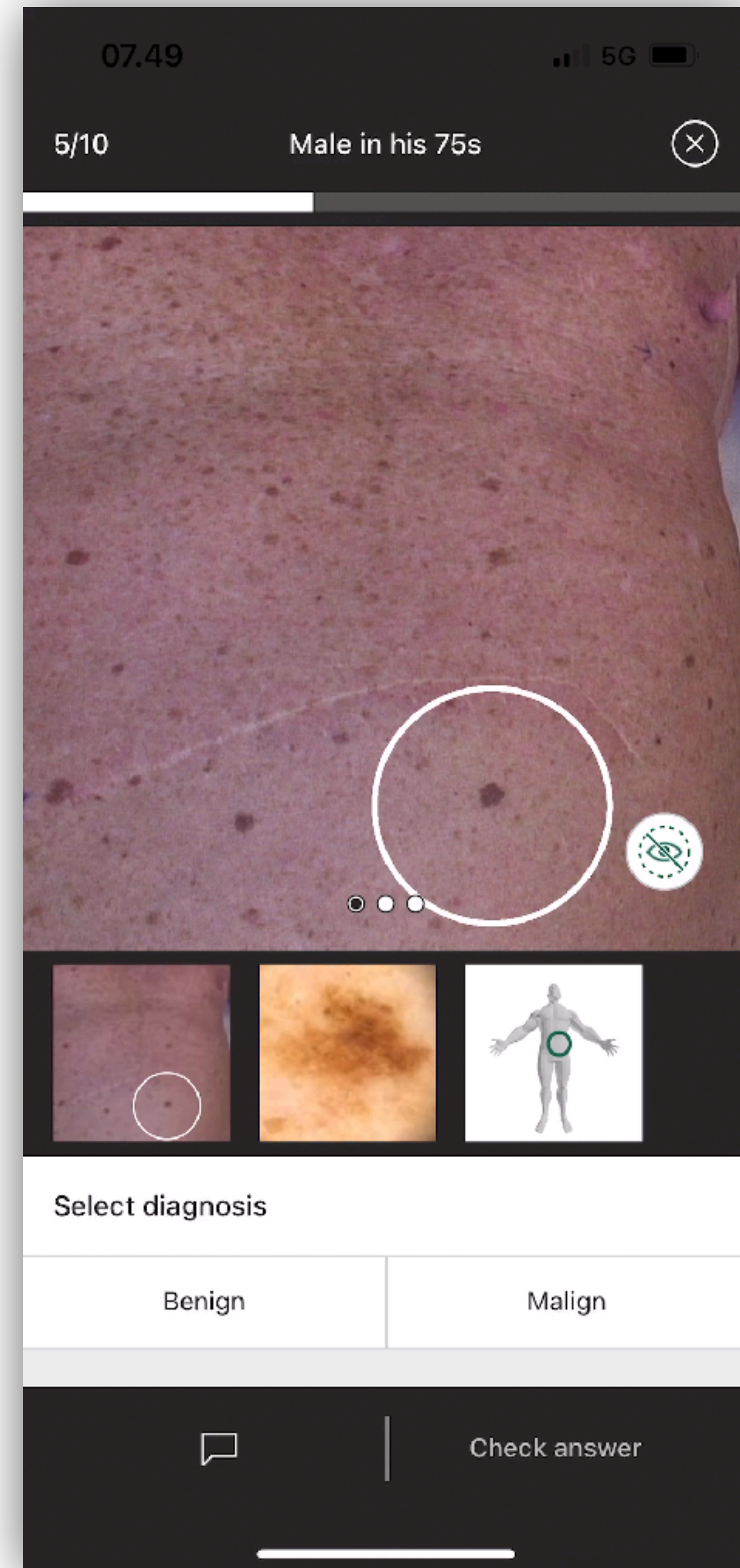

Dermloop Learn

(*lærings app*)



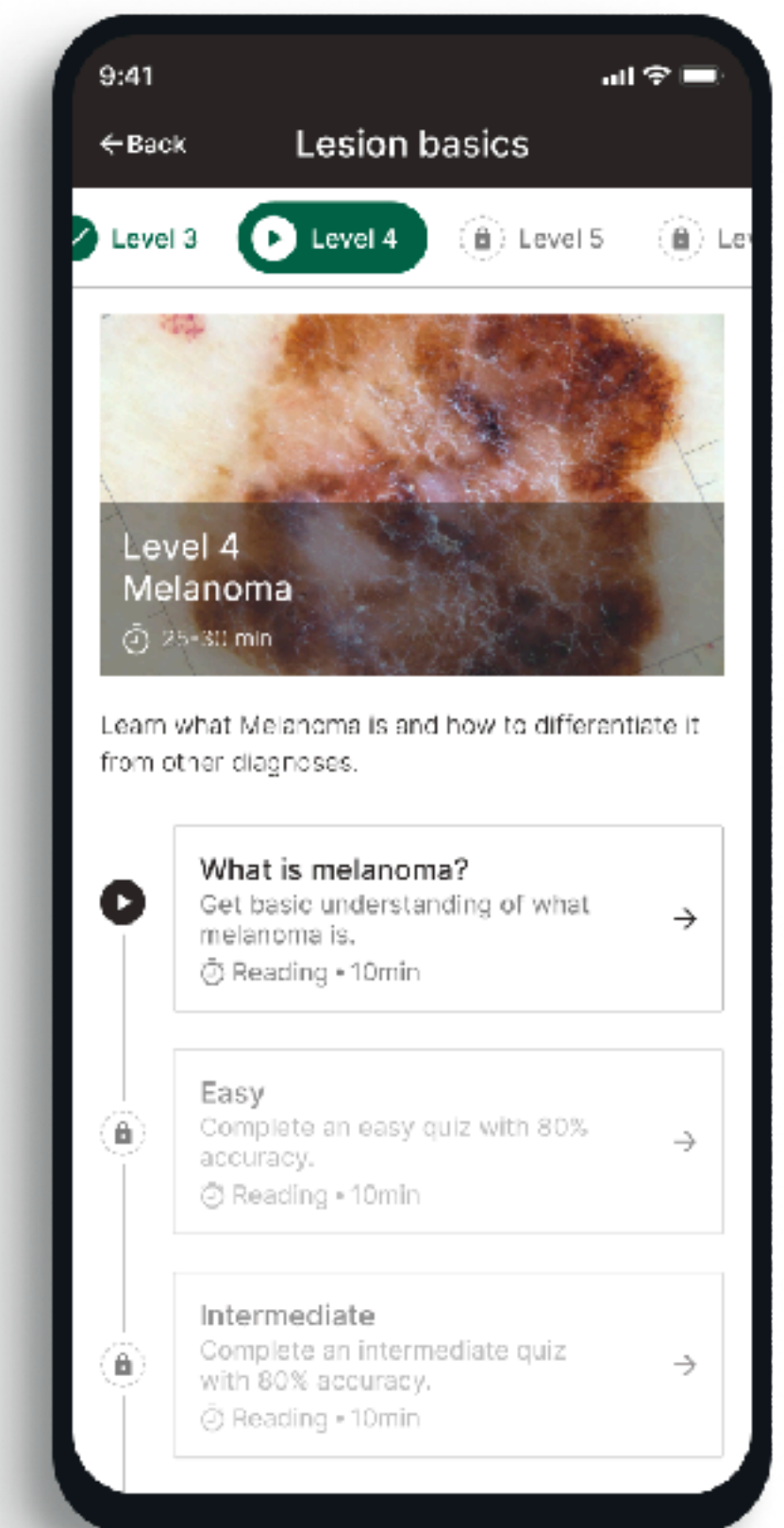
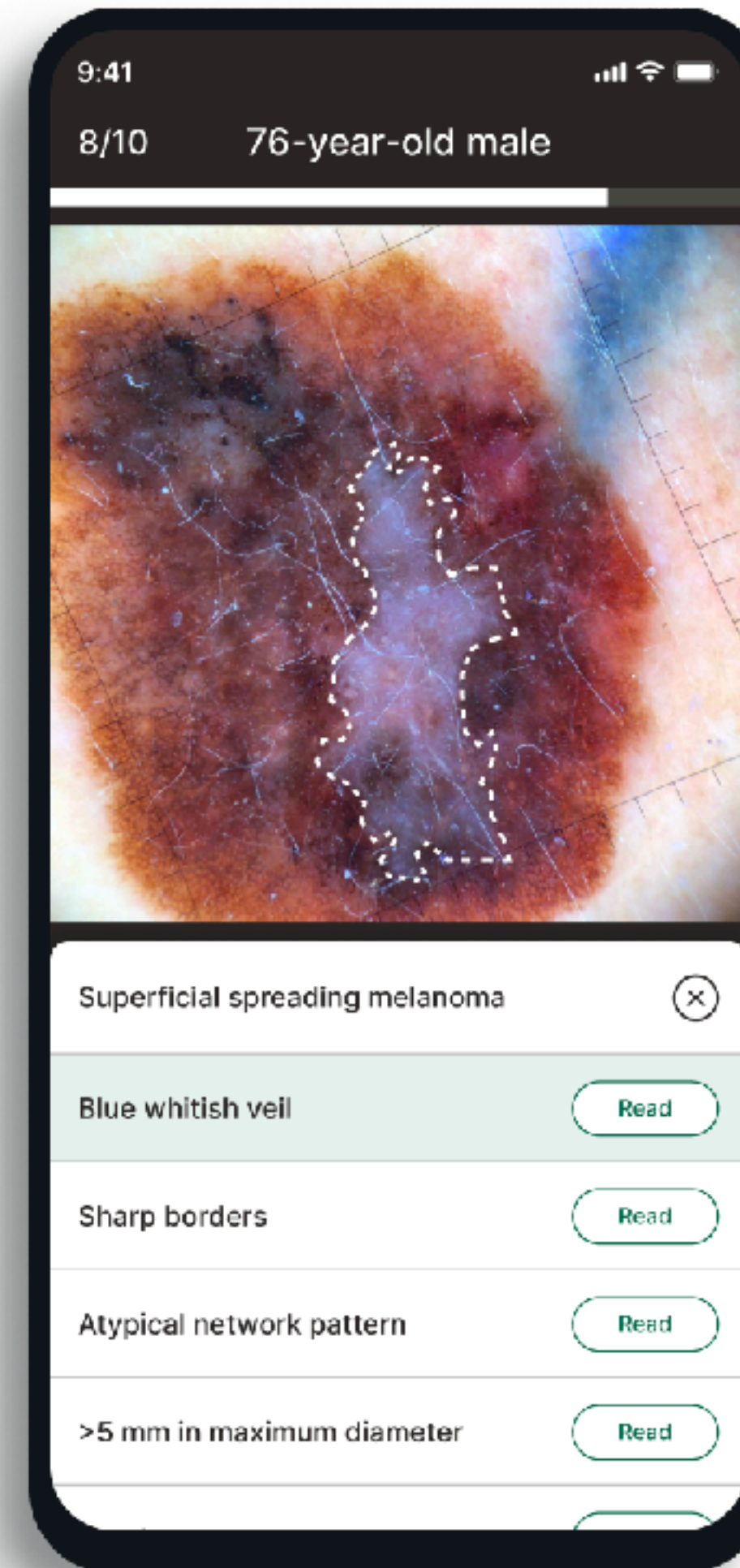
Dermloop



Dermloop Learn

(Upcoming features)

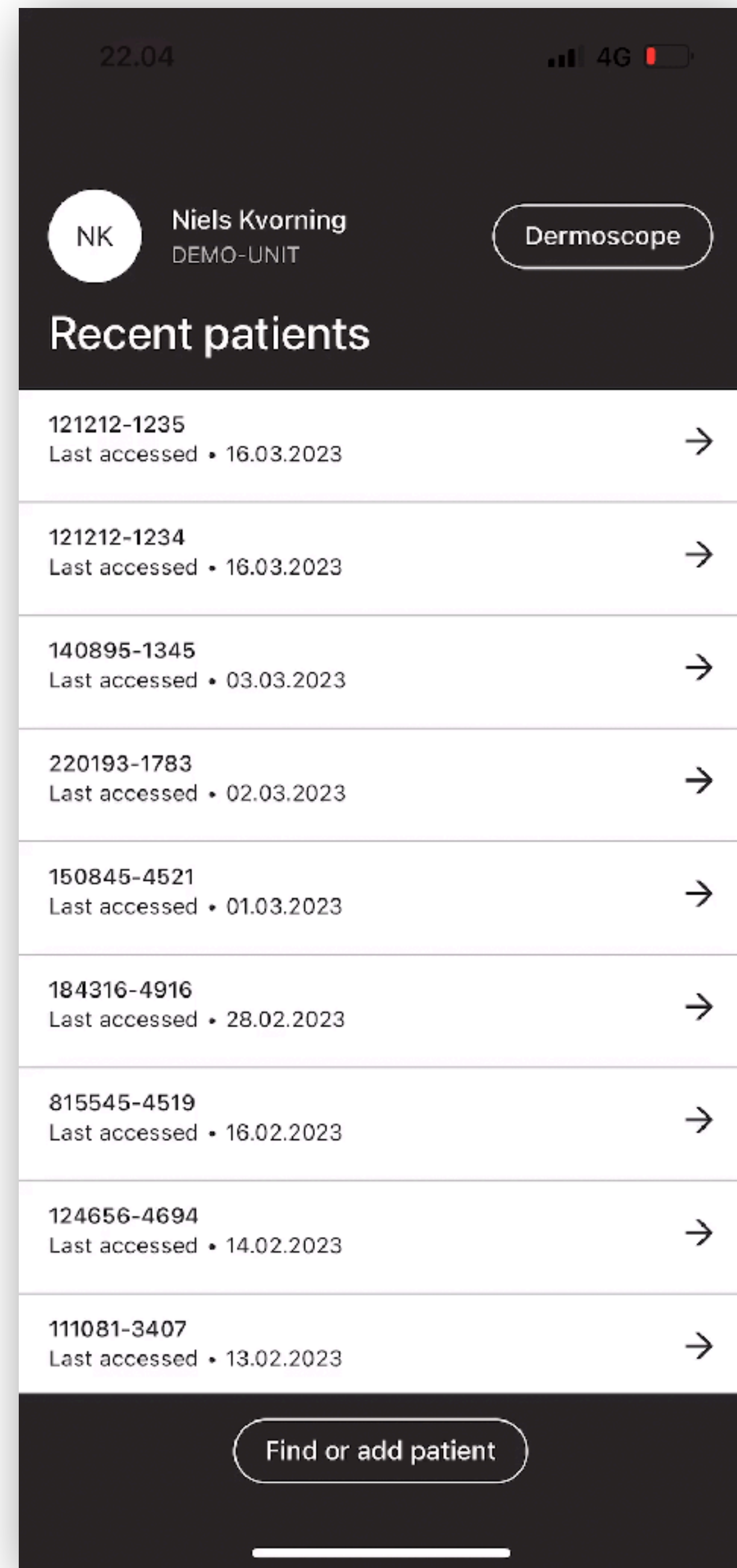
- Hints
 - Annotering af cases
 - Statistik på case niveau
 - Diskussion
- Courses
 - Struktureret forløb
 - Specifikke fokusområder



Dermloop Capture (registrering)

- Tele-dermatologi
- Sekventiel opfølgning
- Læring/supervision i klinikken
- Journalføring

Dermloop



Handyscope



- Ca. 6.200 ink. moms
- Oftest skarpe billeder
- Nem at bruge
- Nem at sprite af



iPhone 11:

- Bedste adapter fra dermlite
- Bedste billede for prisen (iPhone)

MEDshop.dk 

Rabatkode: "dermloop"

Dermloop Desktop *(visning, redigering)*

The screenshot displays the Dermloop Clinic desktop interface. At the top, there is a navigation bar with the 'Dermloop Clinic' logo on the left and a 'Log out' button on the right. The main content area is mostly blank, with a central search box titled 'Search patient library'. This search box contains a magnifying glass icon and the text 'Search for CPR'. On the right side of the interface, there is a sidebar titled 'My recent registered lesions (10)'. This sidebar lists ten entries, each with a small image of a lesion, a patient ID, a status, and a date. The entries are as follows:

Image	Patient ID	Status	Date
	140895-1345	New image registration	17.03.2023
	121212-1235	Referral (tele) • Pending dia...	16.03.2023
	121212-1234	Referral (tele) • Pending dia...	16.03.2023
	140895-1345	No action	06.03.2023
	140895-1345	Referral (tele) • Diagnosed	03.03.2023
	111091-3405	Referral (tele) • Diagnosed	02.03.2023
	220193-1783	Referral (tele) • Diagnosed	02.03.2023

Feedback!

The screenshot displays the Dermloop Clinic web application interface. At the top, there is a navigation bar with the Dermloop Clinic logo, a search bar for CPR, and a 'Log out' button. The main content area is divided into three columns. The left column shows patient information: 'Male • 121212-1235', a 'Lesion location' map, and a list of 'Lesions' with a thumbnail for '#01 • Nevus' (Referral (tele) • Diagnosed 16.03.2023). The middle column displays the 'Medical record • 110-year-old male' with 'Edit/Take action' and 'Copy' buttons. Below this, the 'Dispositioner' section lists: 'Familie-historik med melanom: Nej', 'Tidligere malignt melanom eller hudcancer: Nej', and 'Risikofaktorer: Nej'. The 'Historik' section includes a '16.03.2023: Baseline' entry with 'Tentative klinisk diagnose: Nevus', 'Differential diagnose: Melanoma', 'Sværhedsgrad af vurderingen: Nemt', and 'Klinisk handling: Tele henvisning'. A 'Note: test test' is also present. A second entry for '17.03.2023: 1 dag fra baseline - Tele dermatologisk vurdering' includes 'Billede kvalitet: Klinisk billede - god kvalitet, Dermoskopisk billede - god kvalitet', 'Klinisk diagnose: Nevus', 'Sværhedsgrad af vurderingen: Meget nemt', and 'Forslag til klinisk handling: Afslut patient'. A detailed 'Note' follows: 'Der er et fint og symmetrisk pigment netværk, hvilket sandsynliggør at der er tale om nevus. Der er udprægede solforandringer der ses som fregner/solar lentigo i omgivende hud på såvel klinisk som dermoskopisk billede. Jeg ville afslutte til videre egenkontrol og være opmærksom på at der er tale om en relativt set højrisiko patient grundet omfattende solskade på huden.' The 'Seneste kliniske oplysninger' section includes 'Anamnese' and 'Læsionens alder: År'. The right column shows 'My recent registered lesions (10)' with a list of entries including patient IDs, referral types, and dates.

dermloop.ic/clinic/e5128720-1bb6-4417-9729-1555deb7f3ce/b5fe8d84-d911-46d0-8932-5267e67c4bc7

Dermloop Clinic

Search for CPR

Log out

Male • 121212-1235

Lesion location

Edit

Lesions

#01 • Nevus
Referral (tele) • Diagnosed
16.03.2023

Medical record • 110-year-old male

Edit/Take action Copy

Dispositioner

Familie-historik med melanom: Nej
Tidligere malignt melanom eller hudcancer: Nej
Risikofaktorer: Nej

Historik

16.03.2023: Baseline
Tentative klinisk diagnose: Nevus
Differential diagnose: Melanoma
Sværhedsgrad af vurderingen: Nemt
Klinisk handling: Tele henvisning
Note: test test

17.03.2023: 1 dag fra baseline - Tele dermatologisk vurdering
Billede kvalitet: Klinisk billede - god kvalitet, Dermoskopisk billede - god kvalitet
Klinisk diagnose: Nevus
Sværhedsgrad af vurderingen: Meget nemt
Forslag til klinisk handling: Afslut patient
Note: Der er et fint og symmetrisk pigment netværk, hvilket sandsynliggør at der er tale om nevus. Der er udprægede solforandringer der ses som fregner/solar lentigo i omgivende hud på såvel klinisk som dermoskopisk billede. Jeg ville afslutte til videre egenkontrol og være opmærksom på at der er tale om en relativt set højrisiko patient grundet omfattende solskade på huden.

Seneste kliniske oplysninger

Anamnese
Læsionens alder: År

My recent registered lesions (10)

140895-1345
New image registration
17.03.2023

121212-1235
Referral (tele) • Diagnosed
16.03.2023

121212-1234
Referral (tele) • Pending dia...
16.03.2023

140895-1345
No action
06.03.2023

140895-1345
Referral (tele) • Diagnosed
03.03.2023

111091-3405
Referral (tele) • Diagnosed
02.03.2023

220193-1783
Referral (tele) • Diagnosed
02.03.2023

150845-4521
Referral (tele) • Pending dia...

Dermloop i Syddanmark

Kontakt:

Katrine Dina Musaeus

MD, Forsker Hudafdelingen OUH

katrine.dina.musaeus@rsyd.dk

niels.kvorning@melatech.io

